

Bullöse Autoimmunerkrankungen der Haut

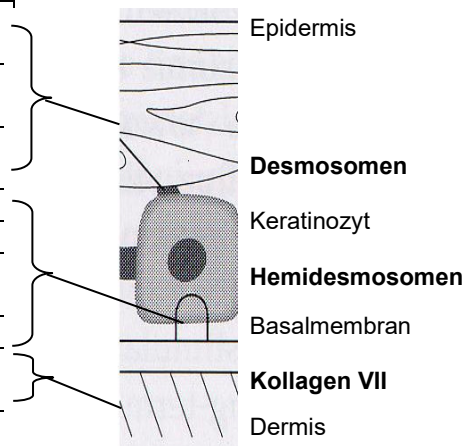
Bullöse Autoimmundermatosen stellen eine heterogene Gruppe von Erkrankungen dar, die durch Autoantikörperbildung gegen Strukturproteine der Haut und der oberflächlichen Schleimhäute gekennzeichnet sind. Diese binden an spezifische Adhäsionsmoleküle in epidermalen Desmosomen bzw. im Bereich der dermoepidermalen Junktionszone.

Sie verlaufen meist chronisch mit Blasen und schmerzhaft erosiven Substanzdefekten an Haut und Schleimhäuten, die eine fehlende Abheilungstendenz aufweisen. Ihre Einteilung erfolgt anhand der Lokalisation der Blasen und der Zielantigene.

Serologische AAK-Diagnostik bei bullösen Autoimmundermatosen:

Adhäsionsverlust	Erkrankung	Zielantigene
I. Intraepidermal (Desmosom)	Pemphigus vulgaris (PV)	Desmoglein 3 und 1
	Pemphigus foliaceus (PF)	Desmoglein 1
	Paraneoplastischer Pemphigus	Desmoglein 3, Envoplakin
	IgA-Pemphigus	Desmocollin
II. Subepidermal (Lamina lucida/densa)	Bullöses Pemphigoid (BP)	BP180, BP230
	Pemphigoid gestationis (PG)	BP180 (BP230)
	Schleimhautpemphigoid	BP180 (BP230), Laminin 332
	Lineare IgA-Dermatose	BP180, Kollagen VII
	Epidermolysis bullosa acquisita (EBA)	Kollagen VII
III. Subepidermal (dermal)	Dermatitis herpetiformis	Transglutaminase, Gliadin

Lokalisation der Zielantigene:



*(BP180 bzw. 230 = Bullöses Pemphigoid-Ag 180 bzw. 230)

Klinisch imponieren beim **bullösen Pemphigoid (BP)** vor allem gespannte, pralle Blasen am Körperstamm und an den Extremitäten. Es besteht fast immer ein ausgeprägter Juckreiz. Beim Vollbild des **Pemphigus (PV, PF)** dominieren ausgedehnte, krustig belegte Erosionen. Die initial schlaffen, fragilen Blasen sind häufig nicht mehr nachweisbar.

Die wichtigsten **Differenzialdiagnosen** umfassen infektiöse Erkrankungen im Rahmen bakterieller oder viraler **Infektionen** (z. B. Impetigo contagiosa, Erysipel, Herpes simplex- oder Varizella-Zoster-Virus), **physikalische Noxen** (mechanisch, thermisch), Reaktionen auf **Allergene** bzw. exogene oder endogene **Photosensibilisatoren** (Kontaktexzem, phototoxische oder allergische Dermatitis, Porphyria cutanea tarda), weitere **immunologische Ursachen** (bullöser systemischer Lupus erythematodes, erosiver Lichen ruber planus, Erythema exsudativum multiforme), **Arzneimittel** (z. B. Penicillamin, Rifampicin, ACE-Hemmer, Pyrazolonderivate und Cephalosporine) und die Gruppe der **hereditären blasenbildenden Dermatosen** (Epidermolysis bullosa hereditaria).

Literatur:

- van Beek N, Zillikens D, Schmidt E. Bullöse Autoimmundermatosen. Dtsch Arztebl Int 2021; 118: 413-20
- Yilmaz OK, Zillikens D, Schmidt E. Blasenbildende Autoimmundermatose. hautnah dermatologie 2021; 37 (3): 46-57
- Diagnostik und Therapie des Pemphigus vulgaris/foliaceus und des bullösen Pemphigoids. S2k-Leitlinie, AWMF-Register-Nummer (013-071)

Die Bindung von AAK gegen verschiedene Strukturproteine der Haut und Schleimhäute führt zu intra- oder subepidermaler Blasenbildung.

Probenmaterial:
2 ml Serum